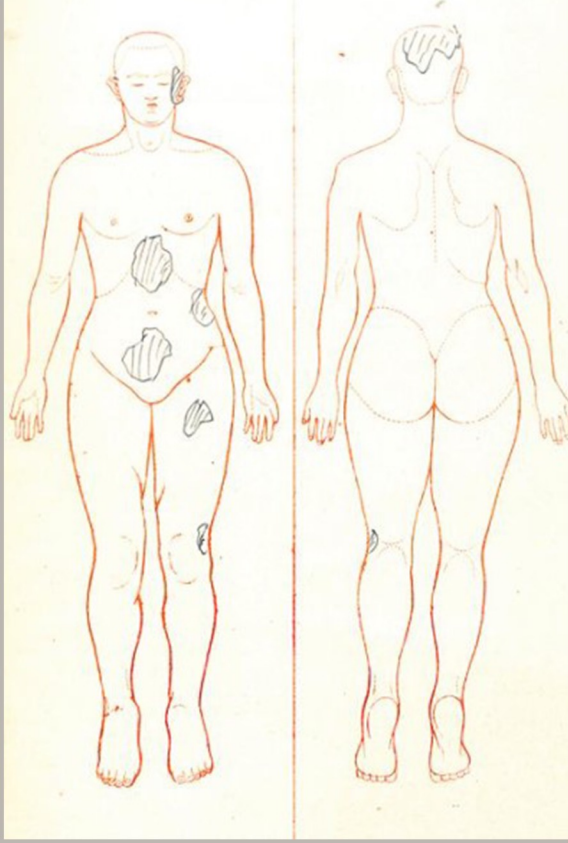

# 赤川 学

東京大学  
大学院人文社会系研究科 教授

東大医学部塩田外科「当直日誌」(1923)を読む

# 鈴木 晃仁

東京大学  
大学院人文社会系研究科 教授

関東大震災と東大第二外科の患者たち

質疑応答

# 中尾 麻伊香

広島大学 准教授

# 高林 陽展

立教大学 准教授

# 関東大震災と

東京大学ヒューマニティーズセンター  
第82回オープンセミナー

# 東大医学部第二外科 II

## 9/23 (金)

## 17:30-19:30

オンライン開催  
要事前登録



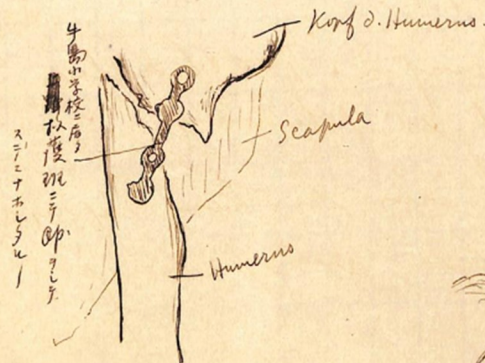
主催：東京大学ヒューマニティーズセンター



ヒューマニティーズセンター  
Humanities Center

Behandlung u. Verlauf  
nach der Aufnahme.

27/IX. aufgenommen. allg. u. locale Untersuchung.  
X-Photographie. Feudts Umschlag auf l. Hüftgelenkgegend,  
Schieme auf r. Oberarm appliziert.  
1). R. Oberarm u. Schultergelenk.



2). l. Hüftgelenkgegend

